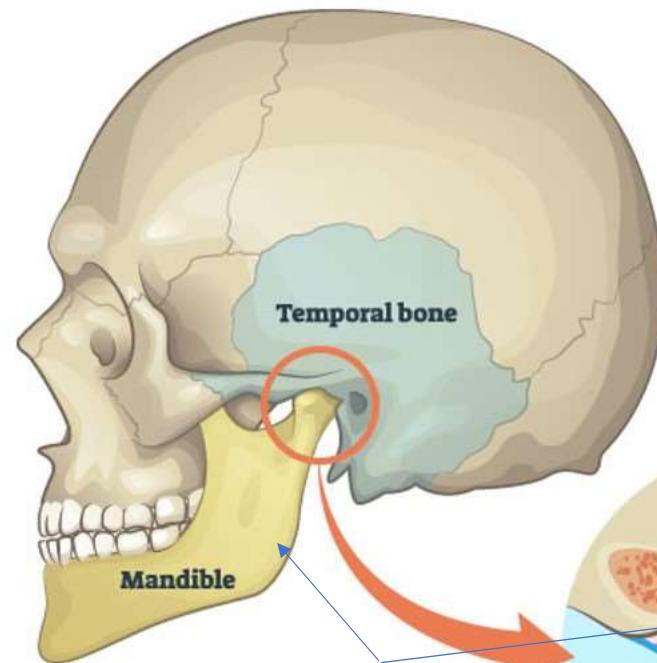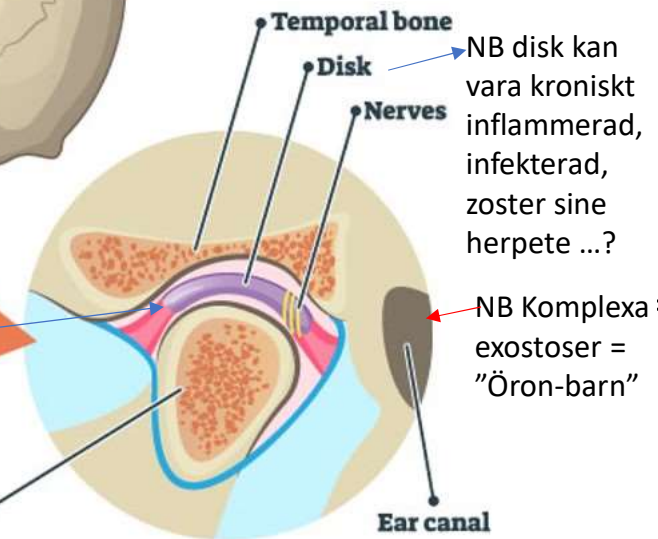


Diagnosvärde? När jag håller för vänster öronlock är ljudet i v. yttre öron kanal 4 ggr högre (& snabbt pulserande) än det i höger – alltså stor skillnad mellan h. & v. (Ear canal osteomas?)
OBS svåraste symptomen = vänstersidiga

Exp.: Vänster underkäke pressas vänster-neråt för att "öppna" hypotetisk "anaerop* (hypoxi) diskficka" – sprängande klusterljud avtog *tumör?



NB disk kan vara kroniskt inflammerad, infekterad, zoster sine herpete ...?

NB Komplexa: exostoser = "Öron-barn"

<https://www.tmjssleepmacon.com/tmj-disorders.html>

TMJ Olika typer av dysfunktioner med destruktiv komplexitet över tid om de inte diagnostiseras och behandlas (med symtom som smärta, svår tinnitus ..) kan utvecklas i tillhörande ben, nerv, muskel, disk ... Där orsaker (mer än en) kan vara stressrelaterade beteenden, skada, kronisk inflammation, skleros. OBS hur nära hörselgången är? Flera internationella kliniker anser att TMJ dysfunktioner kan skapa ljud som i samverkan med yttre öron kanalen – alltså källan ligger utanför men nära öronon! För referenser se <https://carism.se/2021-2023/june-2023/hypotes-expanded-tinnitus-tmj-psoriasisartrit-in-cooperation/> BvS 2023-06-18: